



Sårsmart – ny webbutbildning

Annelie Manneröja och Anna-Lena Fastén
Allmänläkare

2016-05-11

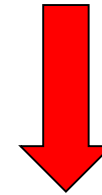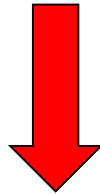
www.stramastockholm.se
strama@sl.se

Ingen/fel diagnos




Utebliven läkning

Onödig antibiotika



Ökad
infektionsrisk



Mer antibiotika

www.sårsmart.se

Finansieras av Strama Stockholm och SKL

Samarbete med RiksSår

Lanseras hösten 2016



sårsmart

Sårdiagnostik och sårbehandling

Starta direkt

Gör egna val

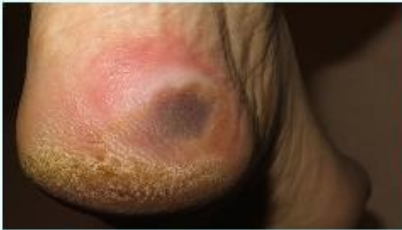Läs på först

Rubrik

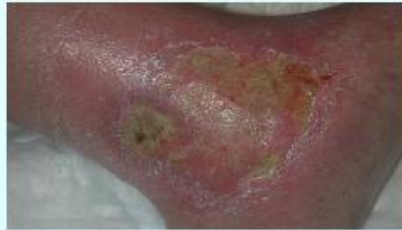Lorem ipsum Ex irure sint aliquip sit eu eu do anim cupidatat irure pariatur eu non consectetur.

[Starta testet](#)

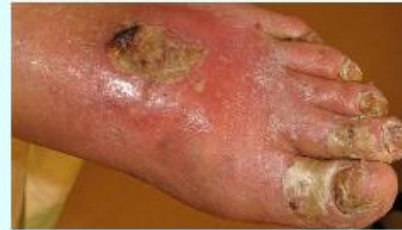Trycksår



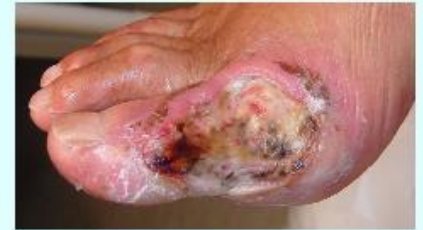Venösa sår



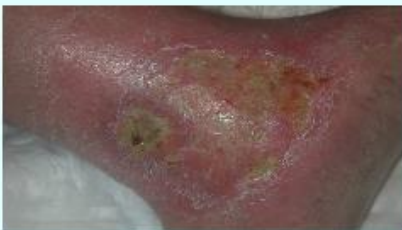Artiella sår



Diabetessår



Övriga sår





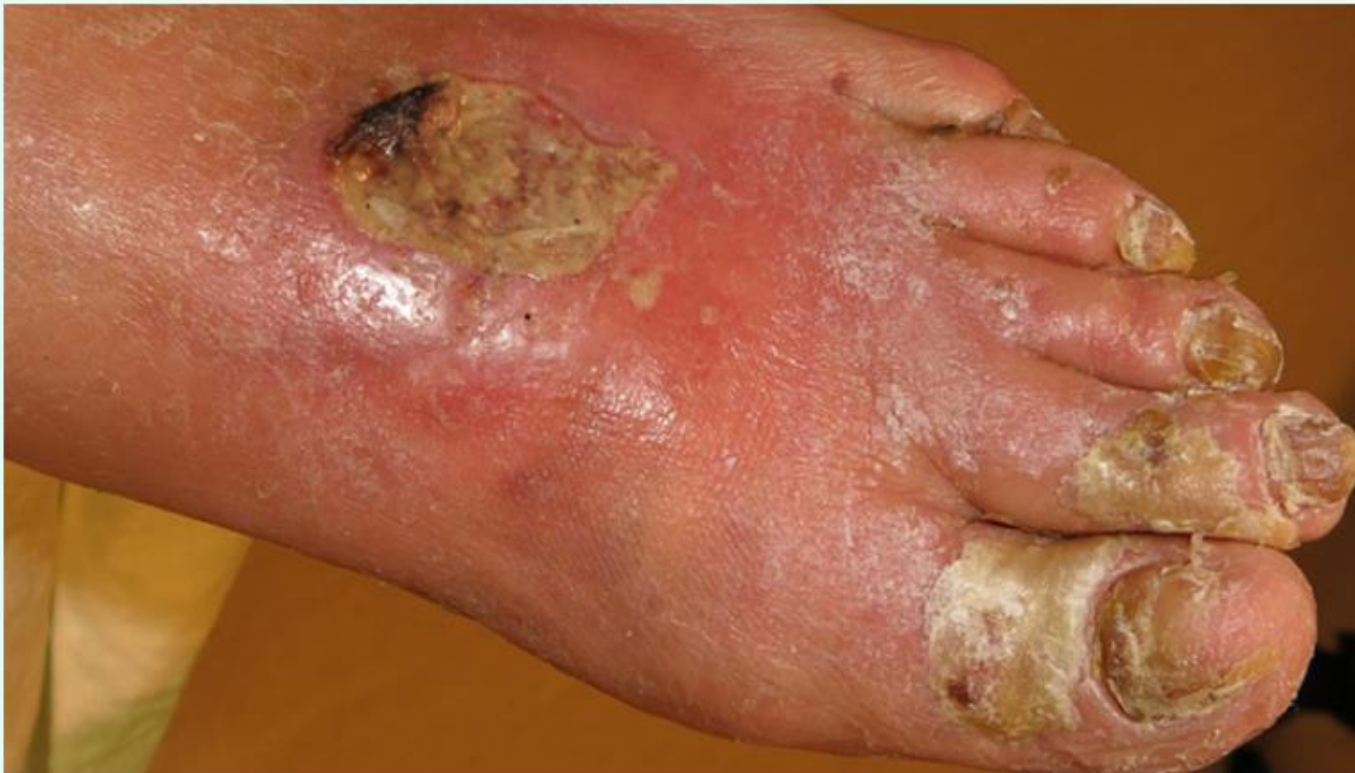sårsmart

Sårdiagnostik och sårbehandling

Starta direkt

Gör egna val

Läs på först



Vad blir din första tanke?

73-årig rökare med sår på vänster fot. Stark, sömnstörande smärta.

Såret ska läggas om

Jag tror att det är ett trycksår

Jag behöver veta vad såret beror på

Patienten behöver antibiotika

2/30

Till resultat

Nej.

Det finns inget som tyder på infektion. Tänk alltid såretiologi innan du planerar behandling.

Nästa fråga ›

Vad blir din första tanke?

73-årig rökare med sår på vänster fot. Stark, sömnstörande smärta.

Såret ska läggas om

Jag tror att det är ett trycksår

Jag behöver veta vad såret beror på

Patienten behöver antibiotika

Vad vill du göra nu?

73-årig rökare med sår på vänster fot. Stark, sömnstörande smärta.

Ordinera omläggning och kompression

Ge antibiotikabehandling

Ordinera omläggning och
vätskedrivande läkemedel

Remittera till kärlkirurg

Ja,

detta är ett arteriellt sår som är tämligen utbrett och starkt smärtande. För att det ska läkas krävs både kirurgi och andra åtgärder såsom rökstopp.

Nästa case >

Vad vill du göra nu?

73-årig rökare med sår på vänster fot. Stark, sömnstörande smärta.

Ordinera omläggning och kompression

Ge antibiotikabehandling

Ordinera omläggning och vätskedrivande läkemedel

Remittera till kärlkirurg